KLS martin GROUP

IPS Implants®

Radius | Forearm Reconstruction

One Patient. One Solution.

www.klsmartin.com

Nell‘ambito della chirurgia della mano, offriamo non soltanto soluzioni per ricostruzioni standard, ma anche prodotti per situazioni complesse. Possiamo pertanto proporci come autentico partner altamente specializzato per tutte le problematiche inerenti la chirurgia della mano.

Indice

	Pagine
Introduzione	4 - 5
Caratteristica, funzione e beneficio	6 - 9
Indicazioni e tecniche chirurgiche	10 - 11
■ Ricostruzione del radio specifica per il paziente	12 - 19
■ Ricostruzione dell'avambraccio specifica per il paziente	20 - 29
Studi di casi clinici	30 - 33
Impianti standard opzionali per la pianificazione specifica del paziente	34 - 35
Viti di osteosintesi	36 - 37
Strumenti di osteosintesi	38 - 40
Sistema di stoccaggio	41
La gamma di prodotti IPS®	42 - 43

IPS® – Individual Patient Solutions

IPS Implants®

Radius | Forearm Reconstruction

In alcuni casi, a seguito di trattamenti di fratture del radio distale e dell'avambraccio possono verificarsi vizi di consolidazione della frattura, a volte associati a diminuzione della forza, dolore e mobilità ridotta. Tali limitazioni possono essere osservate anche in casi di malposizionamento congenito.

Oltre alle placche standard per fratture e ricostruzione, KLS Martin offre anche soluzioni specifiche per il paziente per la ricostruzione del radio e dell'avambraccio. La gamma di prodotti va dal trattamento standard, alla combinazione con guide di foratura e marcatura, fino al trattamento completo specifico per il paziente. La ricostruzione del radio o dell'avambraccio specifica per il paziente può essere una valida soluzione in particolare nei casi complessi.

È possibile fissare il sistema IPS Implants® per la ricostruzione del radio e dell'avambraccio con le nostre collaudate viti smartDrive® standard e di bloccaggio.

Bastano solo pochi strumenti per l'applicazione.

Caratteristica, funzione e beneficio

Per creare un nuovo caso IPS®, le scansioni TC dell'avambraccio controlateralе del paziente, sia quello interessato e che quello non interessato, vengono caricate nell'IPS Gate®. IPS Gate® è una piattaforma basata su web associata a una app, che guida gli utilizzatori attraverso l'intero processo di domanda, progettazione e finalizzazione di soluzioni specifiche per il paziente in modo sicuro ed efficiente. La funzione chat della app integrata consente il contatto diretto e la comunicazione immediata tra gli operatori coinvolti. Grazie allo standard "HTTPS", IPS Gate® garantisce la trasmissione criptata dei dati, ulteriormente certificata dal marchio TÜV Süd.

In base alle scansioni TC del paziente, il tecnico IPS® prepara e pianifica la ricostruzione specifica per il paziente in coordinamento con il chirurgo responsabile. Successivamente vengono realizzati gli impianti specifici per il paziente, unitamente alle guide di foratura e marcatura e ai modelli anatomici, che vengono poi spediti all'ospedale per la procedura chirurgica.

IPS Implants® Radius and Forearm Reconstruction – Processo di pianificazione

	Caratteristica	Beneficio
IPS Gate®	■ Interazione semplice ed efficiente con i tecnici IPS® attraverso la piattaforma IPS Gate® ■ Pianificazione, produzione, spedizione e supporto locale da una sola fonte	■ Massimi livelli di mobilità, flessibilità e funzionalità ■ Istruzioni efficaci e intuitive attraverso l'intero processo
Gamma di opzioni di pianificazione 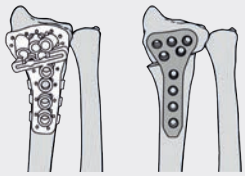	■ La ricostruzione anatomica del vizio di consolidazione della frattura è pianificata in base al lato di riferimento sano ■ Definizione preliminare virtuale della linea dell'osteotomia e della posizione delle viti per realizzare la guida specifica per il paziente	■ Migliore esecuzione possibile del posizionamento anatomico e della ricostruzione ■ Trasferimento preciso e prevedibile della pianificazione nel caso clinico
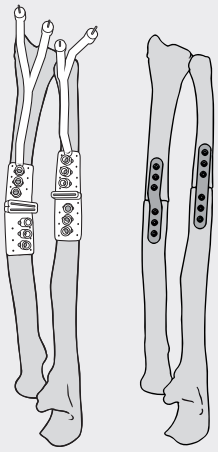	■ Pianificazione e progettazione di un impianto specifico per il paziente, con caratteristiche individuali (ad es. forma, disegno e profilo della placca)	■ Garanzia di precisione anatomica del sistema IPS Implant® ■ Ricostruzione e considerazione delle malformazioni assiali e rotazionali
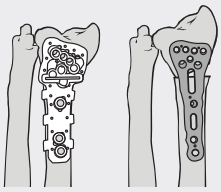	■ La pianificazione con una guida specifica per il paziente, in abbinamento a una placca standard, è una possibile opzione nei casi che non richiedono una placca specifica per il paziente, realizzata mediante additive manufacturing	■ Combinazione efficace e sicura di una placca standard per la ricostruzione del radio tramite pianificazione virtuale, con conseguente realizzazione di una guida di foratura e marcatura e semplificazione della ricostruzione
Trattamento	■ Durata di pianificazione ed elaborazione della soluzione specifica per il paziente (ad es. guida e impianto) entro 10 -12 giorni lavorativi	■ Risparmio di tempo associato all'efficiente gestione del caso clinico

Caratteristica, funzione e beneficio

Gli impianti specifici per il paziente, le guide di foratura e marcatura e i modelli anatomici vengono realizzati con le più moderne tecnologie di produzione in diversi materiali.

I modelli anatomici rappresentano importanti ausili visivi e confermano al contempo la precisione dimensionale pianificata della guida chirurgica e della placca. Gli impianti e le guide trasferiscono in sala operatoria il progetto 3D digitale precedentemente creato. Le guide vengono fissate sull'osso con fili di Kirschner. I fori previsti per le viti sono eseguiti nella guida chirurgica. Dopo avere eseguito preventivamente i fori, è possibile contrassegnare ed effettuare le osteotomie previa rimozione della guida. Infine, l'impianto specifico per il paziente porta i segmenti ossei nella posizione anatomica pianificata e viene fissato con viti smartDrive® standard e/o di bloccaggio Ø 2,5 mm o 3,0 mm.

Grazie alla pianificazione preoperatoria computerizzata, gli impianti e le guide di foratura e marcatura funzionalizzati specifici per il paziente possono essere implementati nell'intervento chirurgico con una precisione senza precedenti.

IPS Implants® Radius and Forearm Reconstruction – Modelli, guide, impianti

	Caratteristica	Beneficio
Modello 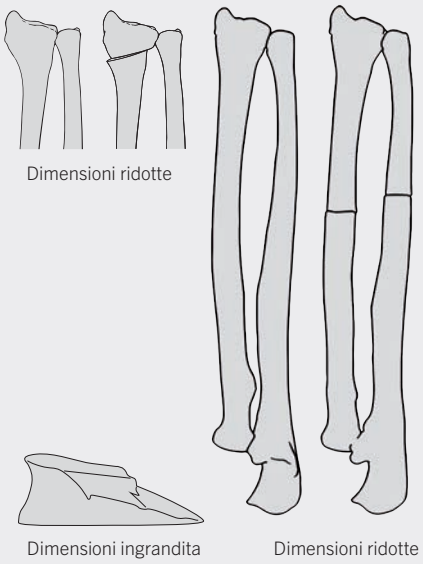 Dimensioni ridotte Dimensioni ingrandita Dimensioni ridotte	▪ Si realizza un modello osseo anatomico per la situazione pre- e postoperatoria, che consente un "controllo di precisione di forma" della guida e dell'impianto rispetto all'anatomia del paziente	▪ Migliore precisione tridimensionale possibile
	▪ Si fornisce inoltre un modello di verifica dell'esatta forma anatomica e delle dimensioni dell'osteotomia a cuneo aperto	▪ Preparazione precisa dell'innesto osseo ▪ Supporto nel posizionamento di segmenti ossei distali per ricostruzioni del radio intra-articolari e procedure di allungamento complesse
Guida di foratura e marcatura 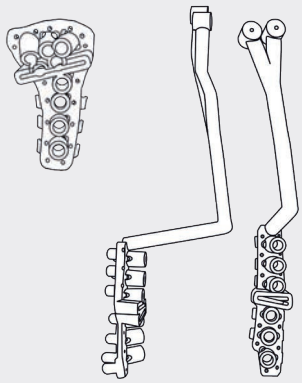	▪ Tecnologie di produzione all'avanguardia, tra cui additive manufacturing	▪ La tecnologia di additive manufacturing garantisce la completa libertà di design delle guide
	▪ Fissaggio con fili di Kirschner	▪ Risultato preciso della ricostruzione
	▪ Fori per pre-foratura nell'angolazione pianificata	▪ Workflow efficiente
	▪ Possibilità di combinare numerose slot di marcatura in un'unica guida	
	Specificatamente per la ricostruzione dell'avambraccio ▪ Braccio a Y con fissaggio con fili di Kirschner	▪ Preciso posizionamento della guida attraverso procedure di imaging
Impianto 	▪ Tecnologie di produzione all'avanguardia, tra cui additive manufacturing	▪ La tecnologia di additive manufacturing consente completa flessibilità nel design dell'impianto e impianti funzionalizzati ▪ Nessun margine tagliente in quanto non è necessario eseguire tagli o piegature
	▪ Realizzazione di serie in lega di titanio TI6AI4V	▪ Elevata stabilità dell'impianto
	▪ Possibilità di fissare la placca con viti standard o di bloccaggio con Ø 2,5 mm e/o Ø 3,0 mm in modo multivettoriale	▪ Massima personalizzazione e stabilità

Procedura dettagliata per il trattamento ottimale

Indicazioni

IPS Implants® Radius Reconstruction
- Osteotomie correttive del radio distale

IPS Implants® Forearm Reconstruction
- Osteotomie correttive del radio e/o dell'ulna

Esempi tipici

Ricostruzione extra-articolare del radio distale

Ricostruzione dell'avambraccio, inclusi radio e ulna

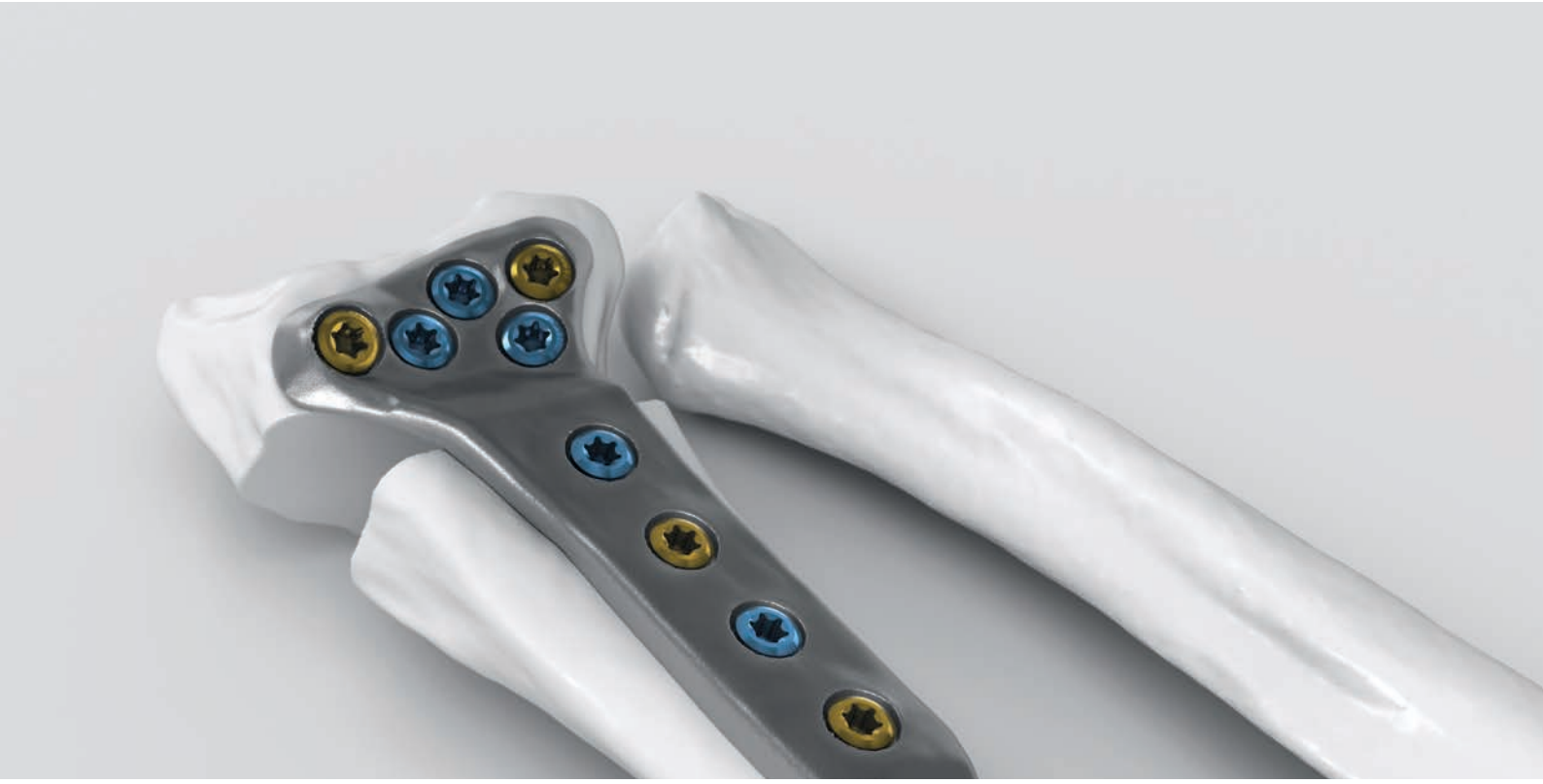

Tecniche chirurgiche

Ricostruzione del radio specifica
per il paziente con
IPS Implants® Radius Reconstruction — Pagine 12 - 19

Dr. med. Stephan Schindele

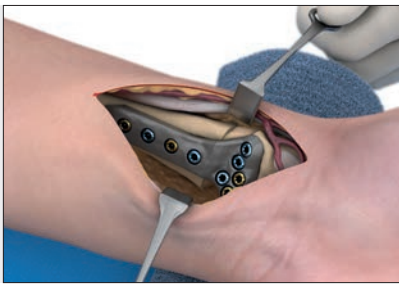

Ricostruzione dell'avambraccio specifica
per il paziente con
IPS Implants® Forearm Reconstruction — Pagine 20 - 29

Dr. med. Jan-Ragnar Haugstvedt

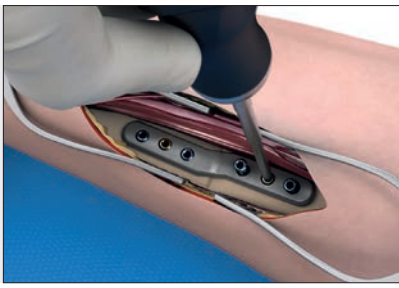

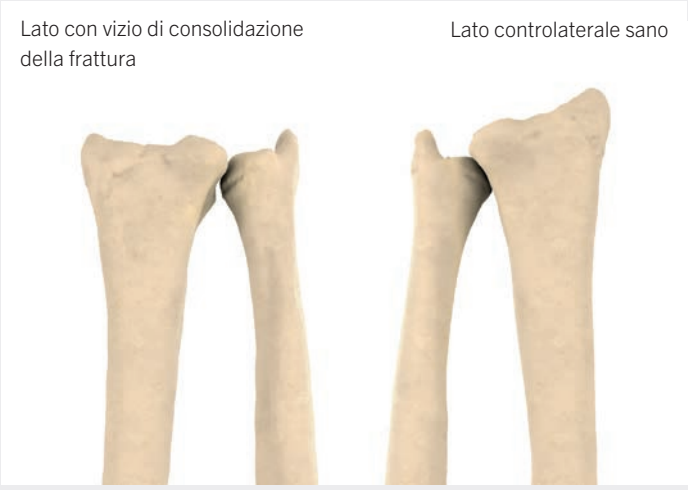

Presentazione preoperatoria

Questo paziente di 17 anni è stato coinvolto in un incidente automobilistico all'età di 14 anni, nel corso del quale ha subito una frattura extra-articolare del radio del lato sinistro non dominante con dislocazione dorsale. Il trattamento primario ha compreso la riduzione chiusa, il fissaggio con filo di K e l'immobilizzazione in gesso. Le radiografie al follow-up hanno evidenziato una crescente angolazione dorsale, che non è stato possibile controllare adeguatamente sostituendo il gesso in modo corrispondente. Il paziente si è presentato due anni dopo la lesione traumatica e le opzioni chirurgiche sono state discusse in quel momento. Il paziente segnalava disturbi nella capacità di carico e una limitazione della pronazione/supinazione. I referti radiologici hanno evidenziato una marcata angolazione dorsale del radio distale con significativo accorciamento. Meno di un anno dopo, il paziente si è nuovamente presentato presso la clinica di chirurgia della mano, lamentando dolore persistente durante il movimento del polso, in particolare nella flessione palmare e nel passaggio da pronazione a supinazione. Il riscontro radiologico del malallineamento del radio distale indicava la necessità di un'osteotomia correttiva con ricostruzione 3D e sistema di placche personalizzato.

Pianificazione virtuale

Per la realizzazione del caso, i dati del paziente relativi a entrambi gli avambracci e altre informazioni correlate vengono caricate nella piattaforma web IPS Gate®.

Il tecnico IPS® elabora la pianificazione del caso in base alle informazioni acquisite e alle esigenze dell'utilizzatore. Per la comunicazione diretta tra tecnico IPS® e utilizzatore sono disponibili una funzione chat integrata e web meeting.

Si segnala che le illustrazioni riportate qui in alto e tutte le illustrazioni seguenti sono riportate in vista palmare. È interessato il radio distale sinistro.

Pianificazione virtuale: riproduzione speculare e gap osteotomico

Si riproduce in modo speculare la regione anatomica sana, confrontandola con la regione interessata. Si definiscono la posizione postoperatoria e la linea dell'osteotomia secondo i parametri e i requisiti clinici. Si posizionano i segmenti ossei in base al radio controlaterale sano.

Si misura il gap osteotomico risultante.

Pianificazione virtuale: guida e impianto

Previa consultazione tra il tecnico IPS® e il chirurgo, si definisce la posizione anatomica postoperatoria ottimizzata, nonché il numero e la posizione dei fori delle viti nella guida e nell'impianto.

Il passaggio finale consiste nell'approvazione del progetto dell'impianto da parte dell'utilizzatore per la produzione.

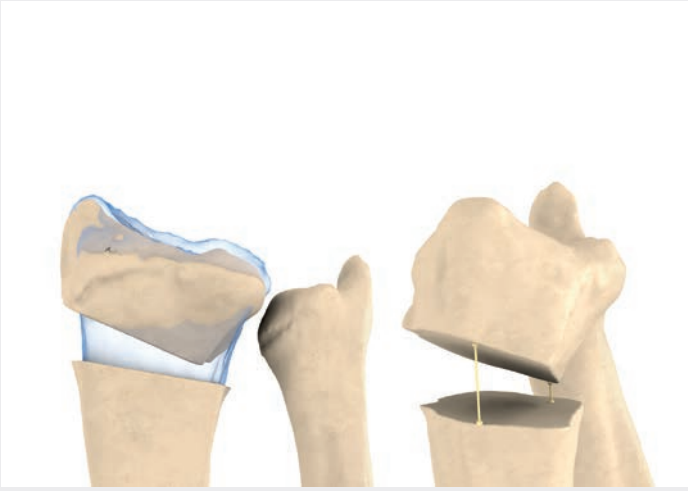



Posizionamento del paziente

Collocare il paziente in posizione supina sul tavolo operatorio. Si applica un laccio emostatico nella parte superiore del braccio e si posiziona la mano sul tavolo operatorio.

Oltre agli strumenti chirurgici generali, questa procedura richiede anche il monitoraggio intraoperatorio mediante controllo fluoroscopico. La macchina per la procedura di imaging utilizzata durante l'intervento deve essere preparata con teli sterili e posizionata opportunamente nella sala operatoria. In questo modo si mantiene inalterata l'impostazione esatta selezionata, riducendo la dose di radiazioni per il paziente e il chirurgo. Per alcune indicazioni può essere utile l'uso di un dispositivo di distrazione orizzontale della mano.

Approccio palmare al radio

Praticare un'incisione in linea retta nella cute di circa 7 cm di lunghezza sopra il radio distale. A seconda del malallineamento, l'incisione può essere estesa in direzione distale e radiale perpendicolarmente alla piega del polso. L'asse longitudinale dovrebbe passare tra il tendine del flessore carpo-radiale (FCR) e l'arteria radiale. Se necessario, l'incisione cutanea può anche essere estesa prossimalmente in linea retta.

Dissezione

Dopo la dissezione sottocutanea e l'emostasi, dissezionare fino a raggiungere lo spazio tra il tendine FCR e l'arteria radiale. Preservare tutti i piccoli nervi cutanei e, in particolare, la ramificazione palmare del nervo mediano. Retrarre il tessuto molle in direzione radiale e ulnare con divaricatori smussi. Esporre il muscolo e il tendine del flessore lungo del pollice (FPL) e retrarli anche in direzione ulnare. Procedere con l'esposizione dell'ampio muscolo quadrato pronatore, che copre il radio distale.

Esposizione del radio

Tramite strumento tagliente, dissezionare il muscolo pronatore quadrato assieme alla relativa fascia in direzione radiale, allontanandolo dal radio distale nella modalità a L, proseguire la dissezione in direzione ulnare e quindi retrarre il tessuto molle. A questo punto il radio distale deve essere completamente esposto sull'aspetto palmare e staccato dal muscolo. Proseguire la dissezione radiale verso l'aspetto dorsale del radio. A tale scopo, è necessario staccare parzialmente o completamente il tendine brachioradiale dal radio; per posizionare in modo sicuro la guida si raccomanda inoltre di aprire il primo comparto degli estensori ed esporre i tendini presenti all'interno (APL ed EPB). Eseguire la dissezione in prossimità dell'osso posteriore al quarto comparto degli estensori. Lasciare le ramificazioni superficiali del nervo radiale all'interno del tessuto sottocutaneo. Tramite strumento smusso, staccare dal radio anche il secondo, terzo e quarto comparto degli estensori. Dopo avere aperto il terzo comparto degli estensori, rilasciare il tendine dell'estensore lungo del pollice (EPL). Se possibile, lasciare l'arteria radiale e le relative vene protette all'interno del tessuto sottocutaneo. Dissezionare l'arteria radiale e retrarla in direzione ulnare soltanto in caso di correzioni complesse ed estese, così come in presenza di cicatrici preesistenti sull'aspetto estensore a seguito di precedente intervento. Questa procedura consente di avere una migliore visibilità del radio distale sull'aspetto estensore. Con l'ausilio di divaricatori di Langenbeck, retrarre il flessore carpo-radiale, il flessore lungo del pollice ed eventuali ulteriori muscoli, assieme al pronatore quadrato. Sull'aspetto radiale, preservare l'arteria radiale assieme al tessuto sottocutaneo e ai tendini estensori con un retrattore di Hohmann.

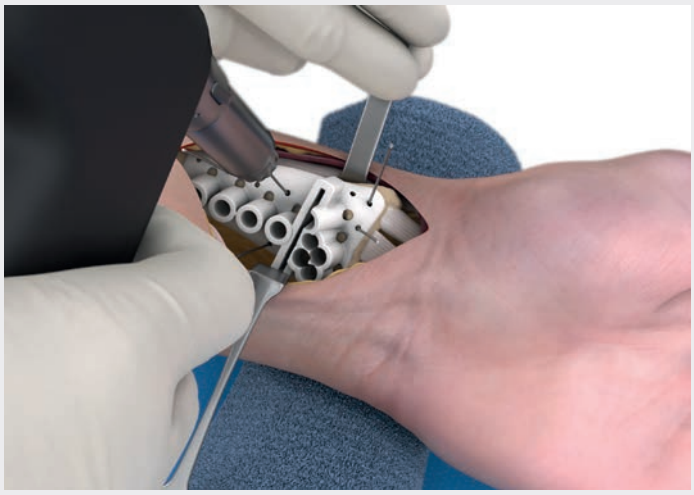

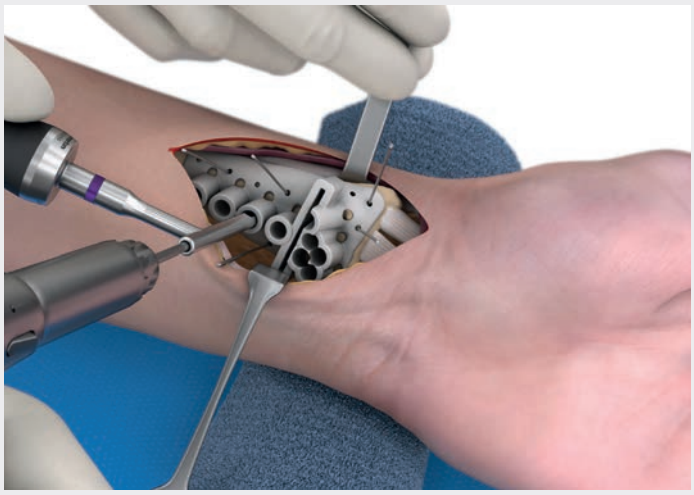

Posizionamento e impiego della guida di foratura e marcatura

Posizionare la guida come definito nella pianificazione preoperatoria e come illustrato nel case report (documentazione di pianificazione personalizzata). Si raccomanda di controllare la posizione della guida sul modello osseo fornito, ad es. che corrisponda esattamente al radio distale e che sia fissata in posizione. Il posizionamento esatto della guida sull'osso è facilitato da punti di repere anatomici integrati nella struttura. Fissare temporaneamente la guida in posizione con almeno tre o quattro fili di K attraverso i fori selezionati.

Confermare la posizione corretta della guida tramite controllo fluoroscopico. Passare alle fasi successive della procedura soltanto se la posizione della guida è corretta.

Pre-foratura

Nella fase successiva, con l'aiuto della guida di foratura e marcatura IPS Implants® e della corrispondente guida di foratura smartDrive®, eseguire i fori principali per il successivo impianto delle viti. È essenziale che nei fori preliminari sia inserita la guida di foratura corretta, corrispondente al diametro della vite da utilizzare. La foratura e il posizionamento della vite bicorticali sono obbligatori nello stelo prossimale. Tuttavia, quando si posizionano viti distali possono essere sufficienti la foratura e il fissaggio monocorticali. A seconda della situazione, possono essere utilizzate viti di 2,5 mm o 3,0 mm di diametro. In generale, si utilizzano viti smartDrive® con diametro di 2,5 mm.

Vite smartDrive®	Foro principale	Guida di foratura	Codifica colore
Ø 2,5 mm	Ø 2,0 mm	26-166-25-07	Porpora
Ø 3,0 mm	Ø 2,5 mm	26-166-27-07	Arancione

Filo di K
Ø 1,2 mm

Guida di foratura monoassiale Punta Ø 2,0 mm

Guida di foratura monoassiale Punta Ø 2,5 mm

Punta per foro principale Attacco AO Ø 2,0 mm

Punta per foro principale Attacco AO Ø 2,5 mm

Identificazione della linea dell'osteotomia

Contrassegnare la linea dell'osteotomia nella guida utilizzando una sega piezoelettrica. Al termine dell'operazione rimuovere i fili di K e la guida.

Completamento dell'osteotomia

Dopo un ulteriore controllo visivo della linea di marcatura dell'osteotomia, completare l'osteotomia pianificata. È possibile utilizzare una lama di sega delle seguenti dimensioni:

- Larghezza di taglio (spessore): 0,38 - 0,8 mm
- Larghezza della lama di lavoro: 9 - 15 mm
- Lunghezza: 31 - 40 mm

Si raccomanda una lama di 0,38 mm di spessore. Più sottile è la lama, più precisa sarà l'osteotomia a fronte di una minima perdita di osso.

Dopo avere completato la linea dell'osteotomia, retrarre i tessuti molli in direzione ulnare e, sull'aspetto radiale, proteggere l'arteria radiale assieme ai tendini estensori dorsali con un retrattore di Hohmann. Prestare attenzione a non lesionare i tendini estensori con la lama, in particolare sull'aspetto estensore. I tendini devono essere adeguatamente protetti con un divaricatore dall'aspetto radiale. Una volta completata l'osteotomia, liberare il frammento distale dal radio prossimale con un piccolo divaricatore per artrodesi, esponendo così i tessuti molli sull'aspetto estensore. Inserire il divaricatore per artrodesi sull'aspetto dorsale della corteccia.

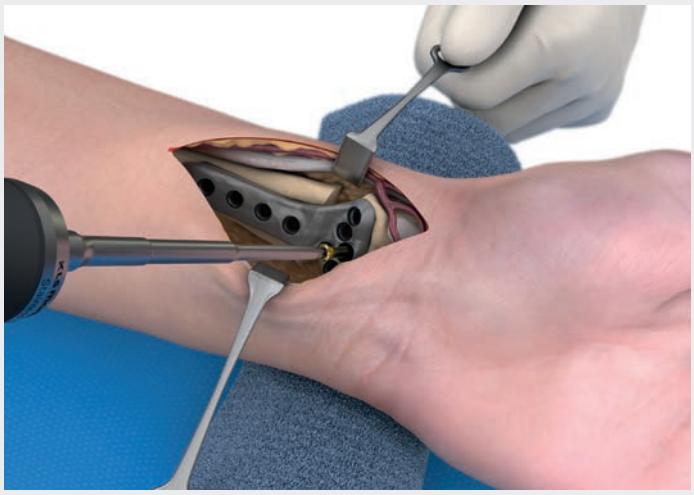

Fissaggio distale dell'impianto

Posizionare l'impianto personalizzato sul frammento distale, quindi inserire le viti in tutti i fori della sezione distale della placca. Per il fissaggio completo della placca all'osso, è necessario fissare uno o due fori con viti corticali standard. Per completare l'operazione in tutti i restanti fori aperti è possibile utilizzare viti di bloccaggio. Per garantire il corretto posizionamento delle viti nei fori, inserire tutte le viti nel foro appropriato prima di serrarle. Innanzitutto, serrare la o le viti corticali che fissano la placca al frammento. Determinare la lunghezza di ogni vite con il misuratore di profondità. In alternativa è possibile desumere queste misure dal case report.

Misuratore di profondità
Principio monomano

Cacciavite

Fissaggio prossimale dell'impianto

Dopo il corretto fissaggio della placca sul frammento distale, ridurre la placca verso il radio prossimale. In caso di grandi correzioni con lunga estensione del frammento distale si raccomanda l'uso di pinze di riduzione. A questo punto, fissare i fori precedentemente eseguiti sullo stelo radiale con le corrispondenti viti smartDrive®. Anche in questo caso, si raccomanda di inserire in primo luogo viti standard smartDrive® in due fori, per garantire il corretto posizionamento della placca sullo stelo radiale. A seconda del livello di correzione, in alcuni casi può essere necessario un innesto osseo tra i frammenti prossimali e distali; si raccomanda l'uso di osso autologo. Solitamente è possibile riempire gap di pochi millimetri con osso spongioso autologo.

Opzionale: è possibile prelevare un piccolo frammento osseo bicorticale dalla cresta iliaca utilizzando la fresa per cresta iliaca (23-190-05-07). Prima dell'inserimento nel gap, il frammento osseo prelevato può essere modellato esattamente secondo il modello fornito.

Per determinare le lunghezze delle viti, si puo usare di nuovo il principio del calibro di profondita a una mano e il cacciavite per fissare le viti.

Radiografia postoperatoria il giorno dell'intervento

Sutura dell'incisione

Per quanto possibile, riposizionare il muscolo quadrato pronatore sopra la placca per ridurre al minimo qualsiasi contatto con i tendini flessori e i muscoli. Dopo il lavaggio e il controllo dell'emostasi, posizionare un drenaggio in aspirazione e chiudere la ferita con suture sottocutanee e suture cutanee atraumatiche.

Documentare quindi il risultato postoperatorio con una radiografia finale. Infine, applicare una medicazione sterile e un gesso per l'avambraccio.

Trattamento postoperatorio

Durante la fase iniziale postoperatoria, il paziente deve sollevare regolarmente il braccio interessato ed eseguire adeguati esercizi per le dita. Occorre considerare l'eventuale trattamento del dolore postoperatorio.

In occasione della prima sostituzione postoperatoria della medicazione dopo 2-5 giorni, sostituire il gesso dell'avambraccio con un tutore stabile per il polso. Iniziare inoltre esercizi di mobilizzazione senza carico per il polso su tutti i piani con la cuffia in posizione.

Dopo 6-8 settimane programmare il primo follow-up clinico e radiologico (polso interessato su due piani) con valutazione della consolidazione. Il tutore va indossato fino a quel momento. La tolleranza alle attività di carico deve essere valutata in base al livello di consolidazione ossea.

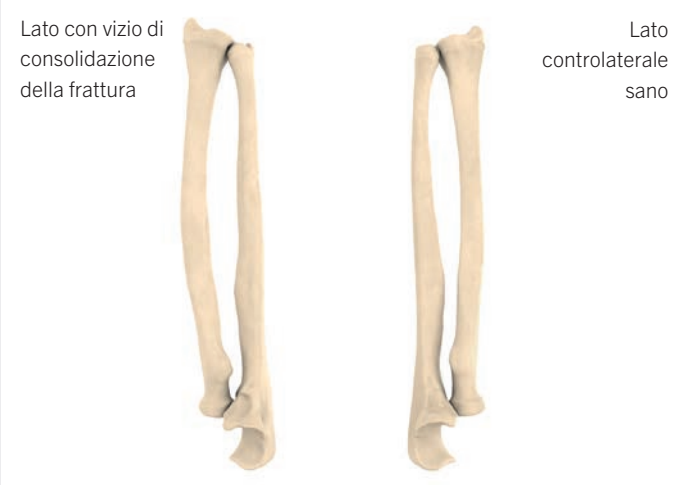

Presentazione preoperatoria

Il paziente è un giovane di 18 anni che ha subito una frattura dell'avambraccio sinistro all'età di 14 anni. La frattura è stata trattata in modo conservativo. Il giovane si è ritrovato con un malallineamento del radio e dell'ulna, con conseguente dolore e ridotta rotazione dell'avambraccio, specialmente in pronazione. Vorrebbe fare l'elettricista, ma ha problemi durante il lavoro. A causa del malallineamento e dopo aver discusso con il paziente, si è deciso di eseguire osteotomie correttive delle ossa dell'avambraccio ricorrendo a pianificazione, guide e impianti specifici per il paziente.

Pianificazione virtuale

Per la realizzazione del caso, i dati del paziente relativi a entrambi gli avambracci e altre informazioni correlate vengono caricate nella piattaforma web IPS Gate®. I dati vengono preparati dal tecnico IPS® per la pianificazione del caso in base alle esigenze dell'utilizzatore e alle informazioni acquisite. Per la comunicazione diretta tra tecnico IPS® e utilizzatore sono disponibili una funzione chat integrata e web meeting.

Pianificazione virtuale: riproduzione speculare e linea dell'osteotomia

Si riproduce in modo speculare il lato anatomico sano e lo si confronta con la regione interessata. Si definiscono la posizione postoperatoria e le linee dell'osteotomia secondo i parametri e i requisiti clinici.

Si posizionano i segmenti ossei in base all'avambraccio sano.

Pianificazione virtuale: guide e impianti

In primo luogo si definiscono il numero e la posizione delle viti. Si progettano poi le guide chirurgiche con asole di marcatura per le osteotomie e fori preliminari per le viti, in abbinamento agli impianti specifici per il paziente.

Le guide di foratura e marcatura includono un braccio distale con un'estremità a Y, che permette di inserire fili di Kirschner in ausilio al posizionamento della guida.

Il passaggio finale prima della produzione è l'approvazione del chirurgo.

Posizionamento del paziente

Il paziente viene collocato in posizione supina. La mano da operare viene posizionata sul tavolino laterale con un telo sterile fino al gomito, in modo da consentire la flesso-estensione del gomito e la rotazione completa dell'avambraccio. Si applica un laccio emostatico e durante l'intervento è sempre disponibile un fluoroscopio.



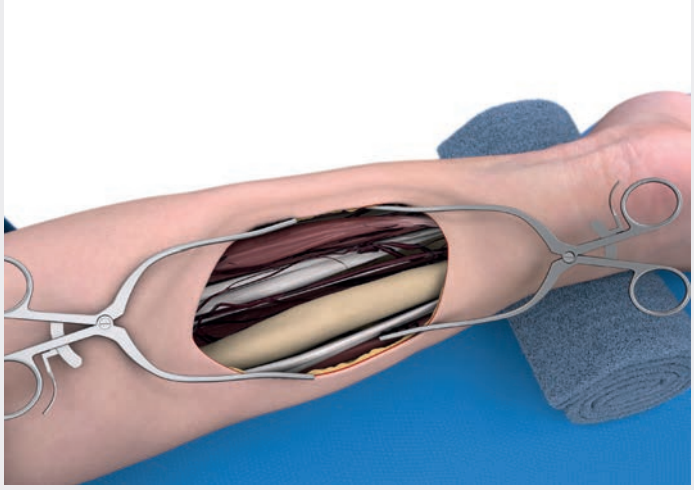

Approccio ulnare ed esposizione dell'ulna

Si pratica un'incisione cutanea di circa 9-11 cm di lunghezza lungo l'ulna distale, tra l'ECU e il FCU. L'incisione viene eseguita in base alla posizione dell'impianto precedentemente pianificata, mostrata nel case report.

Dopo l'incisione cutanea, si apre il tessuto molle prestando attenzione a preservare le piccole ramificazioni nervose. Si incide la fascia in linea con l'incisione cutanea tra i muscoli flessore ed estensore ulnare del carpo fino all'ulna. La retrazione del nervo ulnare e dell'arteria ulnare deve essere mantenuta in modo costante. Si incide e si rilascia il periostio sopra l'ulna, in modo da esporre il lato volare dell'ulna per il posizionamento della guida e il fissaggio della placca.

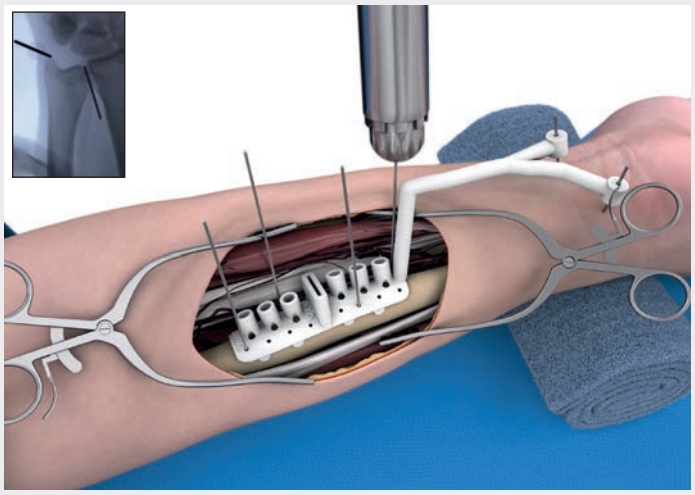

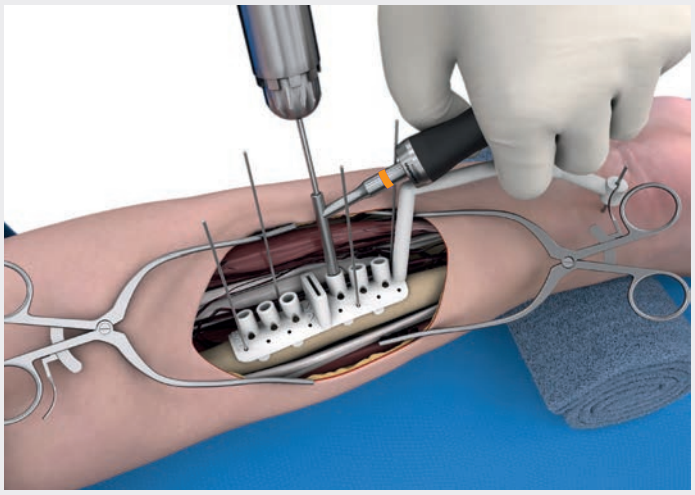

Posizionamento della guida di foratura e marcatura sull'ulna

Si allinea la guida di foratura e marcatura con l'ulna, come definito nella pianificazione preoperatoria e come illustrato nel case report. Si raccomanda di controllare la posizione della guida sul modello osseo, al fine di garantire il corretto posizionamento anatomico e l'esatto fissaggio della guida. L'esatto posizionamento della guida è semplificato da punti di repere anatomici integrati nella guida.

Si inseriscono fili di Kirschner nei due appositi fori del braccio distale della guida, facendoli scorrere fino a raggiungere la cute. Si controlla visivamente e tramite palpazione la corretta posizione della guida in base ai punti di riferimento ossei definiti, verso i quali sono orientati i fili di Kirschner. Si fissa poi la guida all'ulna utilizzando fili di Kirschner.

Si procede al controllo fluoroscopico per verificare la corretta posizione della guida ed eseguire le eventuali correzioni. Prima di passare alla fase chirurgica successiva è necessario confermare il corretto posizionamento della guida.
Nota: in alternativa, è possibile posizionare i fili di Kirschner distali per via percutanea fino a raggiungere i punti di riferimento ossei, prestando attenzione a non coinvolgere nervi, vasi sanguigni principali, muscoli o tendini.

Pre-foratura dell'ulna

Il passo successivo prevede l'esecuzione dei fori principali preliminari bicorticalmente, con la guida di foratura e marcatura e con l'ausilio della guida di foratura adatta dello strumentario standard Recos®. Normalmente si utilizzano viti smartDrive® Ø 3,0 mm.

Vite smartDrive®	Foro principale	Guida di foratura	Codifica colore
Ø 2,5 mm	Ø 2,0 mm	26-166-25-07	Porpora
Ø 3,0 mm	Ø 2,5 mm	26-166-27-07	Arancione

Filo di K
Ø 1,2 mm

Guida di foratura monoassiale
Punta Ø 2,0 mm

Guida di foratura monoassiale
Punta Ø 2,5 mm

Punta per foro principale
Attacco AO
Ø 2,0 mm

Punta per foro principale
Attacco AO
Ø 2,5 mm

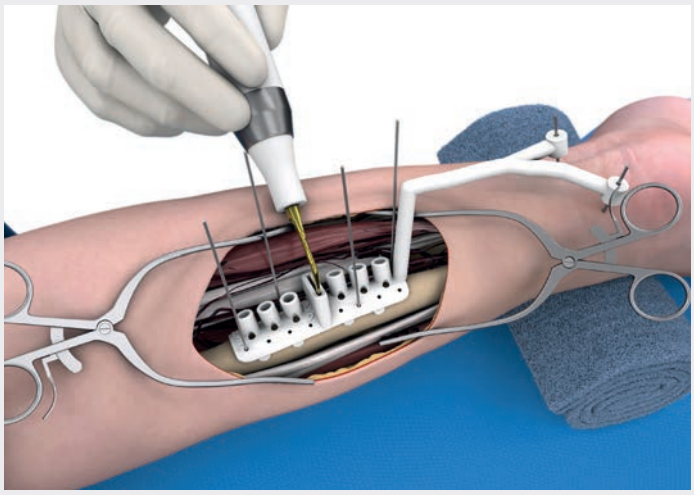

Identificazione della linea dell'osteotomia sull'ulna

A questo punto si contrassegna la linea dell'osteotomia sull'osso utilizzando una sega piezoelettrica.

Si rimuovono i fili di Kirschner e la guida di foratura e marcatura.

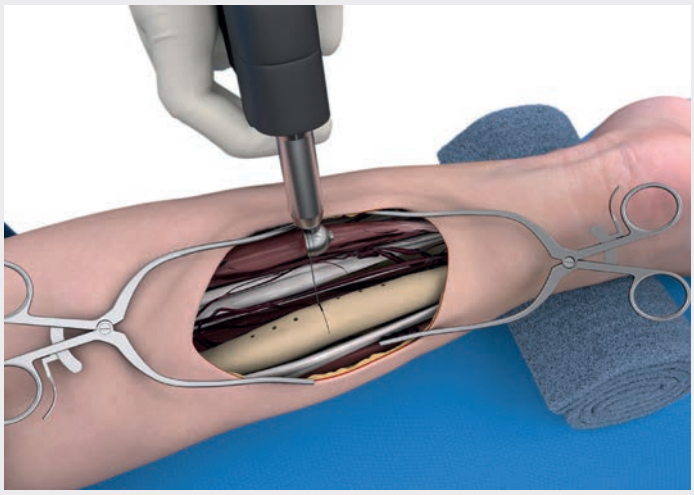

Completamento dell'osteotomia sull'ulna

Dopo il controllo visivo si esegue l'osteotomia dell'ulna. Più sottile è la lama della sega, più precisa sarà l'osteotomia a fronte della minima perdita di osso. Si raccomanda una lama di 0,38 mm di spessore; è possibile utilizzare lame delle seguenti dimensioni:

- Larghezza di taglio (spessore): 0,38 - 0,8 mm
- Larghezza della lama di lavoro: 9 - 15 mm
- Lunghezza: 31 - 40 mm

Il tessuto molle deve essere retratto e protetto dalla lama su entrambi i lati.

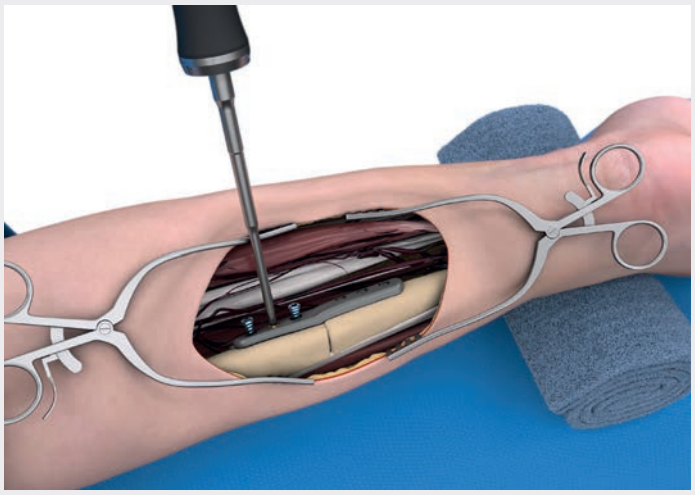

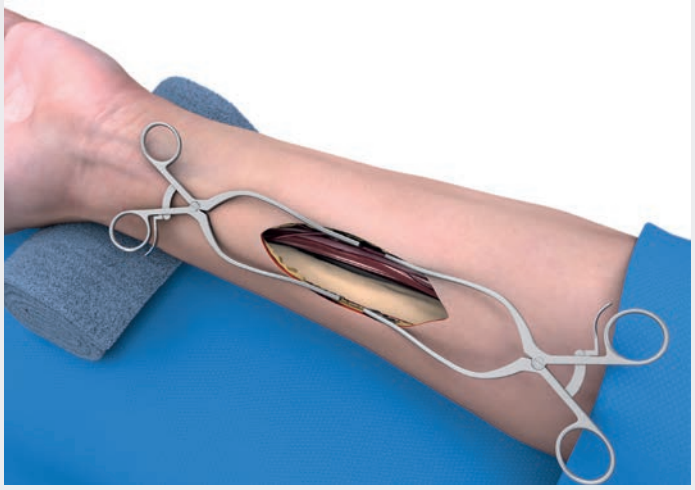

Fissaggio prossimale dell'impianto sull'ulna

In primo luogo si posiziona l'impianto ulnare nel proprio corretto orientamento anatomico. Si raccomanda di inserire viti smart-Drive® standard in uno o due fori principali sul lato prossimale dell'impianto. Per gli altri fori principali si possono usare viti smart-Drive® di bloccaggio. Per il corretto posizionamento della placca, tutte le viti devono essere inserite prima del serraggio definitivo dell'area prossimale dell'impianto. La lunghezza delle viti è definita con il misuratore di profondità. In alternativa è possibile definire queste misure anche nel case report.

L'impianto ulnare sarà fissato in direzione distale prima del fissaggio dell'impianto del radio in direzione prossimale.

Approccio secondo Henry ed esposizione del radio

Con il braccio in supinazione, si applica l'approccio secondo Henry. L'incisione viene eseguita in base alla posizione dell'impianto precedentemente pianificata, mostrata nel case report.

Dopo l'incisione cutanea, si preservano i nervi più piccoli e si seziona la fascia tra il muscolo brachioradiale e il muscolo flessore carpo-radiale. L'arteria radiale viene identificata e preservata. Si legano le ramificazioni dell'arteria per consentire di avvicinare l'arteria allo stelo radiale. I nervi devono essere identificati e preservati. Si rilasciano i muscoli fissati al radio (muscolo flessore lungo del pollice e muscolo pronatore rotondo).

Misuratore di profondità
Principio monomano

Cacciavite

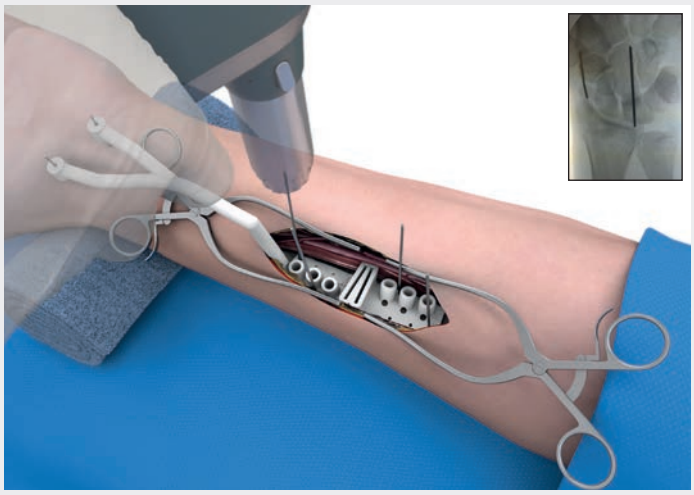

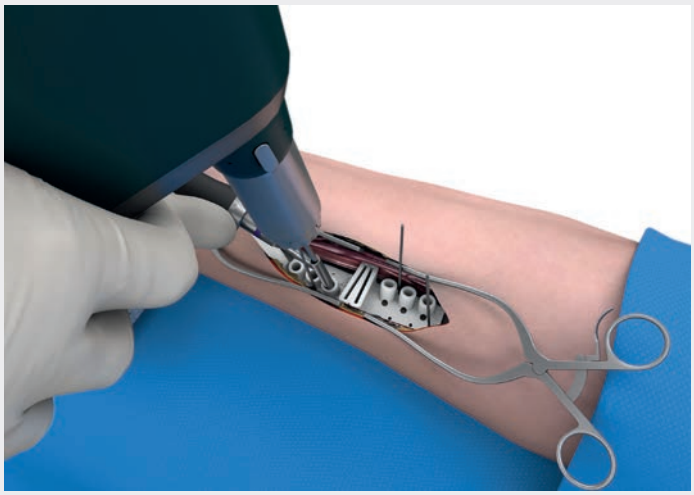

Posizionamento della guida di foratura e marcatura sul radio

Si allinea la guida di foratura e marcatura con il radio, come definito nella pianificazione preoperatoria e come illustrato nel case report. Si raccomanda di controllare la posizione della guida sul modello osseo fornito, in modo da potere posizionare e fissare la guida con precisione. L'esatto posizionamento della guida è semplificato da punti di repere anatomici integrati nella guida.

Si inseriscono fili di Kirschner nei due appositi fori del braccio distale della guida, facendoli scorrere fino a raggiungere la cute. Si controlla visivamente e tramite palpazione la corretta posizione della guida in base ai punti di riferimento ossei definiti, verso i quali sono orientati i fili di Kirschner. Si fissa poi provvisoriamente la guida sull'ulna utilizzando fili di Kirschner. Si procede al controllo fluoroscopico per verificare la corretta posizione della guida di foratura e marcatura ed eseguire le eventuali correzioni. È possibile procedere alla fase successiva soltanto quando si è raggiunta la corretta posizione della guida.

Nota: in alternativa, è possibile posizionare i fili per via percutanea fino a porli a contatto con il punto di riferimento osseo, prestando tuttavia attenzione a non coinvolgere nervi, vasi sanguigni principali, muscoli o tendini.

Pre-foratura del radio

Il passo successivo prevede l'esecuzione dei fori principali preliminari bicorticalmente, con la guida di foratura e marcatura e con l'ausilio della guida di foratura adatta dello strumentario standard Recos®. Normalmente si utilizzano viti smartDrive® con diametro di 3,0 mm.

Vite smartDrive®	Foro principale	Guida di foratura	Codifica colore
Ø 2,5 mm	Ø 2,0 mm	26-166-25-07	Porpora
Ø 3,0 mm	Ø 2,5 mm	26-166-27-07	Arancione

Filo di K
Ø 1,2 mm

Guida di foratura monoassiale
Punta Ø 2,0 mm

Guida di foratura monoassiale
Punta Ø 2,5 mm

Punta per foro principale
Attacco AO
Ø 2,0 mm

Punta per foro principale
Attacco AO
Ø 2,5 mm

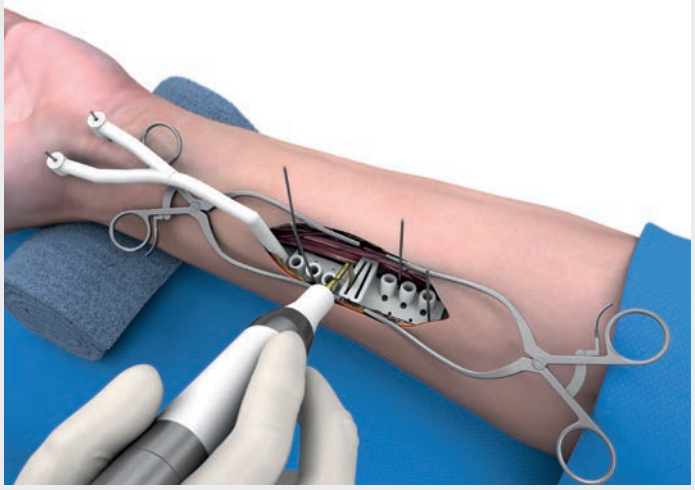

Identificazione della linea dell'osteotomia sul radio

A questo punto si contrassegna la linea dell'osteotomia sull'osso utilizzando una sega piezoelettrica.

Si rimuovono i fili di Kirschner e la guida di foratura e marcatura.

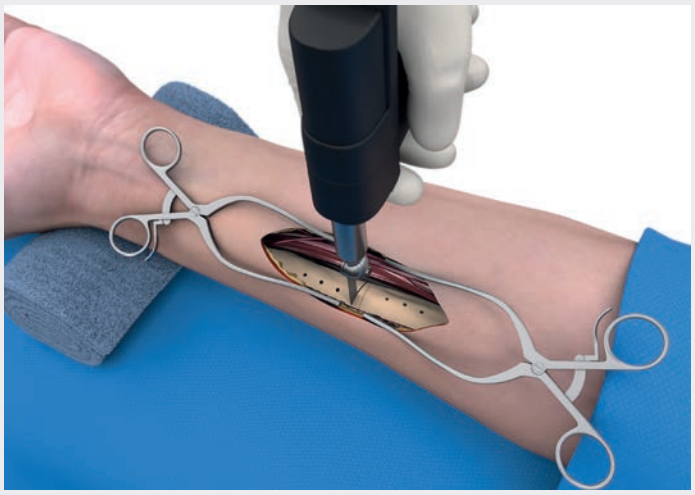

Completamento dell'osteotomia sul radio

Dopo il controllo visivo si esegue l'osteotomia del radio. Più sottile è la lama della sega, più precisa sarà l'osteotomia a fronte della minima perdita di osso. Si raccomanda una lama di 0,38 mm di spessore; è possibile utilizzare lame delle seguenti dimensioni:

- Larghezza di taglio (spessore): 0,38 - 0,8 mm
- Larghezza della lama di lavoro: 9 - 15 mm
- Lunghezza: 31 - 40 mm

Il tessuto molle deve essere retratto e protetto dalla lama su entrambi i lati.

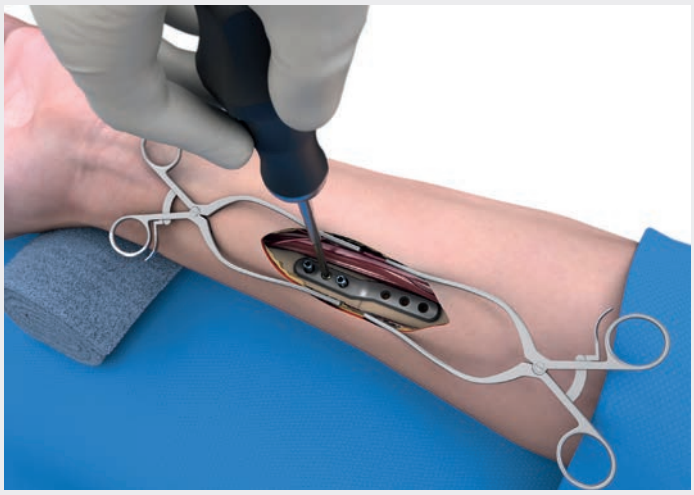

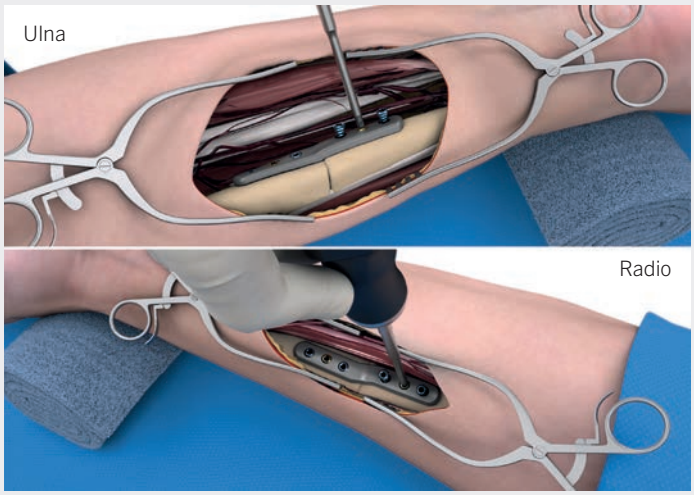

Fissaggio dell'impianto distale sul radio

In primo luogo si posiziona l'impianto radiale nel proprio corretto orientamento anatomico. Si raccomanda di inserire viti smart-Drive® standard in uno o due fori della placca nell'area distale dell'impianto. Per gli altri fori della placca si possono usare viti smartDrive® di bloccaggio. Per il corretto posizionamento della placca, tutte le viti devono essere inserite prima del serraggio definitivo dell'area distale dell'impianto. La lunghezza delle viti è definita con il misuratore di profondità.

In alternativa è possibile desumere le lunghezze dal case report.

Misuratore di profondità principio monomano

Cacciavite

Fissaggio definitivo degli impianti sull'ulna e sul radio

È possibile utilizzare osso spongioso autologo per riempire piccoli gap. Qualora sia necessario un innesto osseo per gap più estesi si può utilizzare la cresta iliaca o frammenti residui del radio distale. A questo scopo è possibile utilizzare la fresa per cresta iliaca (23-190-05-07).

Poiché l'ulna è l'osso stabile dell'avambraccio, il fissaggio dell'ulna viene completato per primo. Per questo motivo si fissa ora la parte distale dell'ulna (immagine in alto). Si raccomanda di inserire viti smartDrive® standard in uno o due fori della placca sull'aspetto distale della placca stessa. Nei restanti fori si possono utilizzare viti smartDrive® di bloccaggio. Per il corretto posiziona-mento della placca, tutte le viti devono essere inserite prima del fissaggio definitivo dell'area distale dell'impianto. La lunghezza delle viti è definita con il misuratore di profondità. In alternativa è possibile desumere le lunghezze dal case report.

Dopo il fissaggio dell'ulna (e l'applicazione dell'innesto osseo), è possibile fissare l'aspetto prossimale della placca del radio (immagine in basso) esattamente come descritto per l'ulna nella sezione precedente.

Per determinare le lunghezze delle viti, si può usare di nuovo il principio del calibro di profondità a una mano e il cacciavite per fissare le viti.

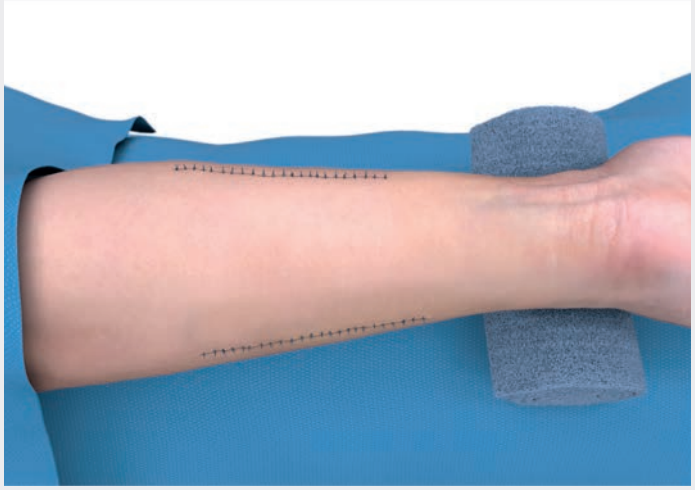

Sutura dell'incisione

Si procede a fissare di nuovo i muscoli ove possibile. Si rilascia il laccio emostatico, si esegue l'emostasi e, se necessario, si utilizza un drenaggio in aspirazione tipo Redon. La sutura delle ferite avviene a strati. Si coprono le ferite chiuse con medicazioni sterili e si procede all'immobilizzazione in gesso dell'avambraccio. Una volta completata la correzione, il risultato in sala operatoria viene documentato mediante procedure di imaging.

Trattamento postoperatorio

Nella prima fase postoperatoria, il braccio operato viene sollevato e si procede ad adeguato trattamento del dolore. È necessario osservare la mano/il braccio per individuare qualsiasi variazione di temperatura, colore e/o sensibilità. In tal caso è necessario aprire e rimuovere il gesso.

Qualora le radiografie siano state eseguite in sala operatoria e siano conservate nella documentazione, non sono necessarie radiografie post-operatorie. L'immobilizzazione in gesso va mantenuta per 14 giorni e il gesso deve essere rimosso quando il paziente si ripresenta per la rimozione delle suture e l'ispezione della ferita. In questa occasione si raccomanda di eseguire radiografie. Quando si esegue una doppia osteotomia, l'immobilizzazione in gesso deve essere mantenuta per 4-6 settimane, ma non dovrebbe essere necessario alcun gesso per la parte superiore del braccio.

Il paziente si ripresenta per la rimozione del gesso quando vengono eseguite le radiografie per valutare la guarigione delle osteotomie. Di solito le osteotomie sono chiaramente visibili per un periodo di tempo prolungato, ma il movimento del polso e la rotazione dell'avambraccio dovrebbero essere iniziati sotto la supervisione di un terapista della mano. Il paziente deve ripresentarsi per il follow-up quando la funzionalità è ripristinata, il dolore si è risolto e le osteotomie sono guarite.

Studi di casi clinici
Ricostruzione del radio specifica per il paziente

Trattamento di un vizio di consolidazione di frattura del radio distale, inclinato in direzione dorsale, con ricostruzione extra-articolare del radio e spostamento del segmento distale in direzione volare e ulnare.

Trattamento di un vizio di consolidazione di frattura del radio distale, inclinato in direzione dorsale, con ricostruzione extra-articolare del radio, inclusa osteotomia a cuneo aperto.

Trattamento di un vizio di consolidazione di frattura del radio distale con ricostruzione extra-articolare del radio.
Il segmento distale è stato allungato e ruotato in direzione ulnare. Nel gap è stato prelevato e inserito un ampio innesto osseo di cresta iliaca da 8 a 18 mm.

Trattamento di un vizio di consolidazione di frattura del radio distale con ricostruzione intra-articolare del radio con tre segmenti distali ruotati in direzione ulnare. Tutte le tre linee di marcatura delle osteotomie sono state incorporate in una singola guida.

Studi di casi clinici
Ricostruzione dell'avambraccio specifica per il paziente

Trattamento di un vizio di consolidazione di frattura del radio e dell'ulna con ricostruzione dell'avambraccio. Si sono rese necessarie resezioni e variazioni rotazionali su entrambe le ossa.

Trattamento di un vizio di consolidazione di frattura del radio e dell'ulna con ricostruzione dell'avambraccio. Il radio ha richiesto la resezione di un cuneo di osso di 1,8 mm.

Trattamento di sinostosi radio-ulnare con ricostruzione dell'avambraccio, incluse resezioni e variazioni rotazionali di entrambe le ossa.

Trattamento di un radio con ricostruzione dell'avambraccio, incluso gap di 36 mm. Il difetto ha richiesto l'innesto con segmento osseo a cuneo e il fissaggio a una placca mediante una solta vite smartDrive®.

Impianti standard opzionali per la pianificazione specifica del paziente

Ricostruzione del radio Recos®
3/2 fori

Lunghezza 70 mm

Larghezza 21 mm

1/1

1/1

Ti Dotze® 1 unit(s)	**Placche**	26-166-42-09	26-166-43-09
		= 2,5 mm	= 2,5 mm
Ti 1 unit(s)	**Modelli**	26-066-42-09	26-066-43-09

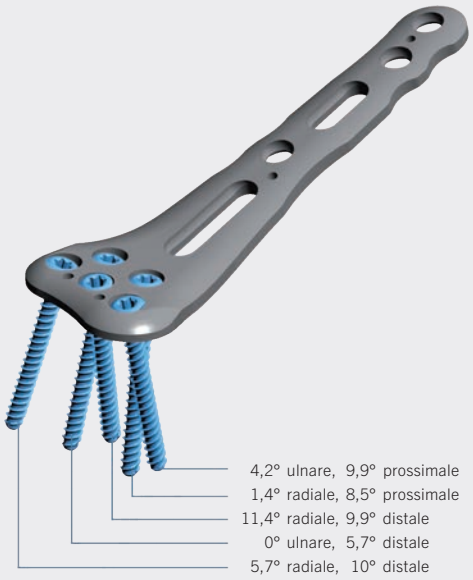



Spiegazione delle icone

- Diametro della vite 2,5 mm
- Ti — Titanio
- Ti Dotize® — Titanio, Dotize®
- 1 unit(s) — Confezione
- Foro della vite di bloccaggio multidirezionale
- Profilo placca
- STERILE — Impianti in confezioni sterili

Ricostruzione del radio Recos® 4/3 fori

Lunghezza 70 mm

Larghezza 24 mm

1/1

1/1

Ti Dotize® 1 unit(s)	**Placche**	26-166-40-09	26-166-41-09
		= 2,5 mm	= 2,5 mm
Ti 1 unit(s)	**Modelli**	26-066-40-09	26-066-41-09

Viti di osteosintesi

Viti

Vite di bloccaggio multidirezionale

Ø 2,5 mm

Ti

1 unit(s)

1/1

Lunghezza	Art. n.	STERILE
8 mm	26-905-08-09	26-905-08-71
9 mm	26-905-09-09	26-905-09-71
10 mm	26-905-10-09	26-905-10-71
11 mm	26-905-11-09	26-905-11-71
12 mm	26-905-12-09	26-905-12-71
13 mm	26-905-13-09	26-905-13-71
14 mm	26-905-14-09	26-905-14-71
15 mm	26-905-15-09	26-905-15-71
16 mm	26-905-16-09	26-905-16-71
17 mm	26-905-17-09	26-905-17-71
18 mm	26-905-18-09	26-905-18-71
19 mm	26-905-19-09	26-905-19-71
20 mm	26-905-20-09	26-905-20-71
22 mm	26-905-22-09	26-905-22-71
24 mm	26-905-24-09	26-905-24-71
26 mm	26-905-26-09	26-905-26-71
28 mm	26-905-28-09	26-905-28-71
30 mm	26-905-30-09	26-905-30-71

Viti

Vite da corticale standard

Ø 2,5 mm

Ti

1 unit(s)

1/1

Lunghezza	Art. n.	STERILE
8 mm	26-906-08-09	26-906-08-71
9 mm	26-906-09-09	26-906-09-71
10 mm	26-906-10-09	26-906-10-71
11 mm	26-906-11-09	26-906-11-71
12 mm	26-906-12-09	26-906-12-71
13 mm	26-906-13-09	26-906-13-71
14 mm	26-906-14-09	26-906-14-71
15 mm	26-906-15-09	26-906-15-71
16 mm	26-906-16-09	26-906-16-71
17 mm	26-906-17-09	26-906-17-71
18 mm	26-906-18-09	26-906-18-71
19 mm	26-906-19-09	26-906-19-71
20 mm	26-906-20-09	26-906-20-71
22 mm	26-906-22-09	26-906-22-71
24 mm	26-906-24-09	26-906-24-71
26 mm	26-906-26-09	26-906-26-71
28 mm	26-906-28-09	26-906-28-71
30 mm	26-906-30-09	26-906-30-71

Spiegazione delle icone

- Diametro della vite 2,5 mm
- Diametro della vite 3,0 mm
- Ti Titanio
- T-Drive
- 1 unit(s) Confezione
- STERILE Impianti in confezioni sterili

Viti

Vite di bloccaggio multidirezionale

Ø 3,0 mm

Ti

1 unit(s)

1/1

Lunghezza	Art. n.
8 mm	26-908-08-09
9 mm	26-908-09-09
10 mm	26-908-10-09
11 mm	26-908-11-09
12 mm	26-908-12-09
13 mm	26-908-13-09
14 mm	26-908-14-09
15 mm	26-908-15-09
16 mm	26-908-16-09
17 mm	26-908-17-09
18 mm	26-908-18-09
19 mm	26-908-19-09
20 mm	26-908-20-09
22 mm	26-908-22-09
24 mm	26-908-24-09
26 mm	26-908-26-09
28 mm	26-908-28-09
30 mm	26-908-30-09

Viti

Vite da corticale standard

Ø 3,0 mm

Ti

1 unit(s)

1/1

Lunghezza	Art. n.
8 mm	26-909-08-09
9 mm	26-909-09-09
10 mm	26-909-10-09
11 mm	26-909-11-09
12 mm	26-909-12-09
13 mm	26-909-13-09
14 mm	26-909-14-09
15 mm	26-909-15-09
16 mm	26-909-16-09
17 mm	26-909-17-09
18 mm	26-909-18-09
19 mm	26-909-19-09
20 mm	26-909-20-09
22 mm	26-909-22-09
24 mm	26-909-24-09
26 mm	26-909-26-09
28 mm	26-909-28-09
30 mm	26-909-30-09

Strumenti di osteosintesi

½

26-166-13-07
Distributore per fili di K
Ø 1,2 mm
17,5 cm / 6 ¾“

St 1 unit(s)

½

22-627-12-05
Fili di K
Ø 1,2 mm
12 cm / 4 ¾“

St 10 unit(s)

½

26-166-27-07
Guida di foratura
monoassiale
13,5 cm / 5 ¼“

St Sic 1 unit(s)

½

26-166-32-07
Guida di foratura
monoassiale
13,5 cm / 5 ¼“

St Sic 1 unit(s)

Spiegazione delle icone

- Diametro della vite 2,5 mm
- Diametro della vite 3,0 mm
- St Acciaio
- Sic Silicone
- T-Drive
- 1 unit(s) Confezione
- STERILE Impianti in confezioni sterili

1/1

26-166-33-71

Centrapunte 3,0

STERILE

Ti Dotize® 4 unit(s)

1/2

St 1 unit(s)

Vite	Ø	Non sterile	STERILE
smartDrive®	2,5 mm		
Foro principale	2,0 mm	26-950-20-07	26-950-21-07
Foro di scorrimento	2,5 mm	26-950-25-07	26-950-26-07
smartDrive®	3,0 mm		
Foro principale	2,5 mm	26-950-30-07	26-950-30-71
Foro di scorrimento	3,0 mm	26-950-31-07	26-950-31-71

Strumenti di osteosintesi e sistema di stoccaggio

½

26-166-21-07
Misuratore di profondità
Principio monomano
15 cm / 5 ¾“

St 1 unit(s)

½

26-166-18-07
Cacciavite T8

18 cm / 7“

St Sic 1 unit(s)

½

26-166-19-07
Cacciavite T8 girevole
19 cm / 7 ½“

St Sic 1 unit(s)

Spiegazione delle icone

- Diametro della vite 2,5 mm
- Diametro della vite 3,0 mm
- Titanio, Dotize®
- Acciaio
- Silicone
- T-Drive
- Confezione

Sistema di stoccaggio	
55-910-10-04	Set di stoccaggio composto da:
	coperchio, inserto per strumenti, cestello, rack circolare per viti Ø 2,5 mm a 1 lato

55-910-11-04	Set di stoccaggio composto da:
	coperchio, inserto per strumenti, cestello, rack circolare per viti Ø 2,5/3,0 mm a 2 lati



55-910-59-04
Coperchio



55-910-13-04
Inserto strumenti per sistema di stoccaggio

55-910-14-04
Cestello di stoccaggio

55-910-39-04
Rack circolare per viti smartDrive® Ø 2,5 mm, a 1 lato

55-910-12-04
Rack circolare per viti smartDrive® Ø 2,5/3,0 mm, a 2 lati

La gamma di prodotti IPS®

IPS Implants® Radius and Forearm Reconstruction

La soluzione IPS Implants® Radius and Forearm Reconstruction consente all'utilizzatore di affrontare procedure chirurgiche complesse con un approccio semplice e personalizzato. La pianificazione basata su TC e un impianto realizzato con stampa 3D consentono all'utilizzatore di raggiungere il risultato post-operatorio pianificato con una struttura estremamente stabile.

Oltre al trattamento standard per vizi di consolidazione di frattura del radio, KLS Martin offre anche soluzioni specifiche per il paziente per procedure di ricostruzione del radio distale e dell'avambraccio. In via opzionale è possibile creare piani chirurgici e guide alle nostre placche standard. Per procedure complesse sono altresì disponibili impianti specifici per il paziente realizzati con la tecnologia di additive manufacturing.

È possibile fissare il sistema IPS Implants® per la ricostruzione del radio e dell'avambraccio con una combinazione delle nostre viti smartDrive® standard e di bloccaggio. La strumentazione è limitata allo stretto necessario.

IPS Gate®

La piattaforma basata su web e la app guidano i chirurghi e gli utilizzatori attraverso l'intero processo di domanda, progettazione e realizzazione dei prodotti specifici per il paziente in modo sicuro ed efficiente. Grazie allo standard "HTTPS", IPS Gate® garantisce la trasmissione criptata dei dati, ulteriormente certificata dal marchio TÜV Süd.

IPS Implants®

Gli impianti specifici per il paziente, gli ausili di pianificazione e i modelli anatomici vengono realizzati con le più moderne tecnologie di produzione in diversi materiali. Grazie alla pianificazione preoperatoria computerizzata e agli impianti funzionalizzati specifici per il paziente, la pianificazione preoperatoria può essere implementata nell'intervento chirurgico con una precisione senza precedenti.

KLS Martin Group

KLS Martin Australia Pty Ltd.
Sydney · Australia
Tel. +61 2 9439 5316
australia@klsmartin.com

KLS Martin do Brasil Ltda.
San Paolo · Brasile
Tel. +55 11 3554 2299
brazil@klsmartin.com

KLS Martin Medical (Shanghai)
International Trading Co. Ltd.
Shanghai · Cina
Tel. +86 21 5820 6251
china@klsmartin.com

KLS Martin India Pvt Ltd.
Chennai · India
Tel. +91 44 66 442 300
india@klsmartin.com

Martin Italia S.r.l.
Milano · Italia
Tel. +39 039 605 67 31
italia@klsmartin.com

Nippon Martin K.K.
Tokyo · Giappone
Tel. +81 3 3814 1431
nippon@klsmartin.com

KLS Martin SE Asia Sdn. Bhd.
Penang · Malesia
Tel. +604 505 7838
malaysia@klsmartin.com

KLS Martin de México S.A. de C.V.
Mexico City · Messico
Tel. +52 55 7572 0944
mexico@klsmartin.com

Martin Nederland/Marned B.V.
Huizen · Paesi Bassi
Tel. +31 35 523 45 38
nederland@klsmartin.com

Gebrüder Martin GmbH & Co. KG
Mosca · Russia
Tel. +7 499 792-76-19
russia@klsmartin.com

KLS Martin Taiwan Ltd.
Taipei · Taiwan
Tel. +886 2 2325 3169
taiwan@klsmartin.com

Gebrüder Martin GmbH & Co. KG
Dubai · Emirati Arabi Uniti
Tel. +971 4 454 16 55
middleeast@klsmartin.com

KLS Martin UK Ltd.
Reading · Regno Unito
Tel. +44 1189 000 570
uk@klsmartin.com

KLS Martin LP
Jacksonville · Florida, USA
Tel. +1 904 641 77 46
usa@klsmartin.com

Gebrüder Martin GmbH & Co. KG
Una società di KLS Martin Group
KLS Martin Platz 1 · 78532 Tuttlingen · Germania
Casella postale 60 · 78501 Tuttlingen · Germania
Tel. +49 7461 706-0 · Fax +49 7461 706-193
info@klsmartin.com · www.klsmartin.com

90-372-05-04 · Rev. 02 · 2022-01 · Printed in Germany

· Copyright by Gebrüder Martin GmbH & Co. KG · Alle Rechte vorbehalten · Technische Änderungen vorbehalten
We reserve the right to make alterations · Cambios técnicos reservados · Sous réserve de modifications techniques · Ci riserviamo il diritto di modifiche tecniche